

## Communication

### Note sur une méthode de biopsie hépatique chez le jeune dromadaire

R. Cherrier<sup>1</sup>

M. Sumburo<sup>2</sup>

B. Faye<sup>3</sup>

CHERRIER (R.), SUMBURO (M.), FAYE (B.). Note sur une méthode de biopsie hépatique chez le jeune dromadaire. *Revue Elev. Méd. vét. Pays trop.*, 1991, 44 (2) : 131-133

Une technique de biopsie hépatique réalisée sur des chamelons âgés d'environ deux ans est décrite, ainsi que les soins et les risques post-opératoires. La méthode proposée a permis de prélever de 100 à 500 mg de tissu frais dans 75 p. 100 des cas. Ce pourcentage peut s'améliorer quand l'opérateur est bien entraîné à ce type d'intervention. *Mots clés* : Dromadaire - *Camelus dromedarius* - Foie - Biopsie - Anatomie.

#### Introduction

Le métabolisme et la physiologie du dromadaire présentent des particularités qui permettent à l'animal de survivre dans des conditions écologiques et alimentaires difficiles. Ces particularités font l'objet de nombreuses études depuis quelques années tant sur le plan des métabolismes azoto-énergétique que minéral (3, 7, 9).

L'accès au foie, organe clé dans les processus métaboliques, peut se faire de manière répétée sur l'animal vivant par biopsie du tissu hépatique. Cette technique est utile dans les recherches physiologiques, cliniques ou pathologiques. Une méthode de biopsie chez le dromadaire adulte a été publiée par BUCCI *et al.* (1), mais elle s'est révélée inopérante chez le jeune du fait, sans doute, d'une différence dans la topographie des viscères abdominaux (6, 8).

La présente note expose une technique adaptée au chamelon. Elle a été mise au point sur des animaux âgés d'environ deux ans, à l'occasion d'un essai d'alimentation ayant pour but de rechercher l'évolution de la teneur hépatique en oligo-éléments. Cet essai a été réalisé à Obock, en République de Djibouti (2).

#### Matériel et méthodes

##### Animaux

Les essais ont porté sur quatre chamelons mâles pesant environ 200 kg. Les prélèvements de foie ont été réalisés quatre fois à un mois d'intervalle, soit au total 16 essais. Les animaux, maintenus en parc, étaient abreuvés quotidiennement *ad libitum* et recevaient une ration de base

composée essentiellement d'un fourrage vert ligneux (mangrove à *Avicennia marina*) et distribuée également à volonté. Les animaux soumis à la biopsie étaient mis à la diète totale 24 heures avant l'intervention.

##### Instruments

Le matériel comprend, en plus d'une trousse classique de petite chirurgie, un nécessaire à biopsie en acier inoxydable composé d'un trocart de 20 cm de longueur et 5 mm de diamètre, dont une des extrémités se termine en cône, et d'une canule de diamètre externe de 6 mm s'adaptant étroitement au trocart. L'extrémité opposée permet d'adapter une seringue de 30 à 50 ml pour recueillir l'échantillon de foie. Ce matériel est identique à celui communément utilisé chez la vache laitière (4). L'ensemble est stérilisé avant usage (fig. 1).

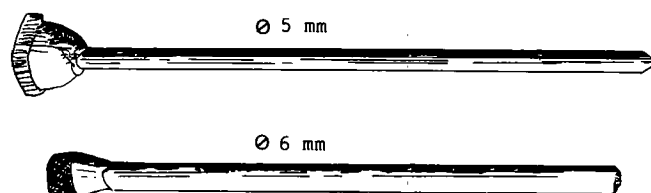


Fig. 1 : Trocart et canule pour la biopsie du foie.

##### Technique de prélèvement

L'animal entravé reçoit une injection intramusculaire de sédatif général (1 cc de xylazine, Rompun<sup>ND</sup>). Il est placé en décubitus sternal et la peau de la zone d'intervention est rasée et désinfectée avec une solution iodée. On procède alors à une anesthésie locale avec une solution de xylocaïne 2 p. 100 (Lurocaïne<sup>ND</sup>) autour du point de ponction.

Ce dernier se situe dans le 9<sup>e</sup> espace intercostal du côté droit de l'animal, soit le 3<sup>e</sup> à partir de la dernière côte (c'est-à-dire un travers de main, environ 11 à 14 cm, de la dernière côte) comme indiqué dans la figure 2. La ponc-

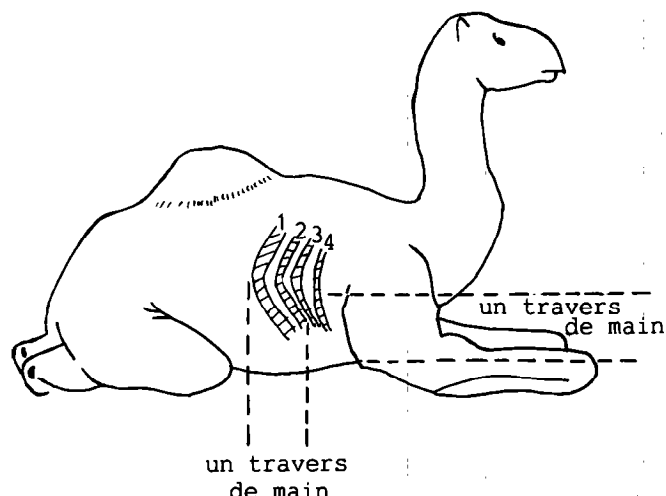


Fig. 2 : Point de ponction pour la biopsie hépatique chez le chamelon.

1. IEMVT-CIRAD, Unité de coordination pour l'élevage camelin (UCEC), 10 rue Pierre Curie, 94704 Maisons-Alfort Cedex, France.

2. Direction de l'Élevage et des Pêches, District d'Obock, BP 297, Djibouti, Djibouti.

3. INRA Theix, Laboratoire d'Écopathologie, 63122 Ceyrat, France.

Reçu le 10.9.1990, accepté le 5.3.1991.

## Communication

tion est réalisée à un travers de main au-dessus de l'apophyse xyphoïde, soit légèrement au-dessous d'une ligne horizontale passant par la pointe de l'épaule.

La peau est incisée sur 1 cm pour faciliter la pénétration du trocart. Après avoir traversé le muscle intercostal et le péritoine, le trocart est retiré de la canule et celle-ci est enfoncée légèrement vers l'avant et jusqu'à la garde en direction du coude, du côté opposé (fig. 3), afin d'atteindre le lobe caudal du foie (5).

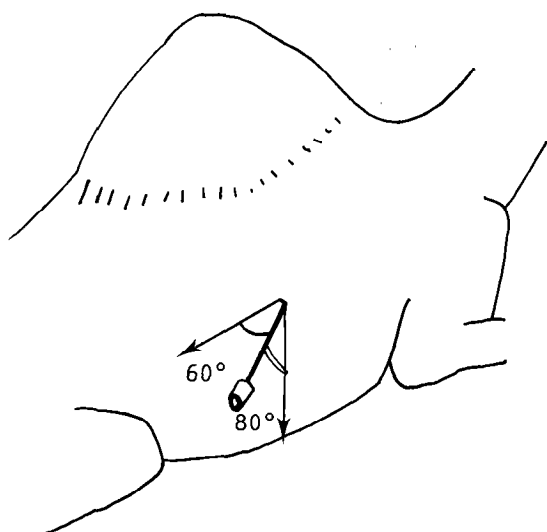


Fig. 3 : Orientation du trocart pour réaliser une biopsie hépatique chez le chamelon.

L'opérateur reconnaît à la consistance moins ferme, chez le dromadaire, du tissu hépatique par rapport à celle des organes voisins que la canule a bien pénétré dans le foie ; il effectue alors un mouvement de rotation pour réaliser un "carottage". A ce stade, la seringue est placée à l'embout et l'aspiration produite doit être maintenue pendant deux ou trois secondes avec le trocart en position, puis tout le temps que dure le retrait lent de la canule.

Il peut arriver malgré ces précautions que la biopsie de tissu hépatique reste accrochée à l'organe, ce qui nécessite de répéter l'opération. Cette méthode permet de prélever de 100 à 500 mg de tissu frais. Un peu de liquide sanguinolent accompagne généralement l'échantillonnage.

#### Soins post-opératoires

Un point de suture cutanée facilite la cicatrisation. Une désinfection locale de la plaie opératoire avec un antiseptique en aérosol est conseillée. Une couverture antibiotique est assurée par une injection intraveineuse de pénicilline sodique (5 millions d'unités) et une injection intramusculaire de pénicilline procaïne (3 millions d'unités) en une seule fois. L'intervention peut se terminer par

une perfusion de glucose 5 p 100 (1 litre) en cas de choc. La durée totale de l'intervention est en moyenne de 30 min.

#### Risques post-opératoires

Les risques d'hémorragie sont minimes et, dès la fin de l'effet du sédatif, l'animal qui supporte bien l'intervention se lève et se met à manger. D'ailleurs, il n'est pas nécessaire de procéder à une contention sévère (seul un membre antérieur est entravé pour l'inciter à "baraquer").

Grâce au sédatif et à l'anesthésie, l'animal ne se débat à aucun moment. Aucune complication extérieure, ni chute d'appétit, ni séquelle à long terme n'ont été observées à la suite de l'opération.

#### Discussion

Sur l'ensemble des 16 essais, 12 ont été réussis (récolte suffisante de tissu hépatique) et ce taux s'est amélioré dès que l'opérateur a acquis un peu d'expérience (4 sur 4 lors de la dernière séance de biopsie). Il n'y a aucune conséquence à la répétition des opérations sur le même animal. La difficulté majeure consiste sans doute à reconnaître le foie et la qualité de résistance à la pénétration du trocart. Dans la région anatomique considérée, la confusion est en effet possible avec le rumen ou le diaphragme. La résistance à la ponction offerte par la paroi du rumen n'est cependant pas de même nature, et, comme le signalaient déjà BUCCI *et al.* (1), aucun incident ne résulte de cette erreur de ponction qui se reconnaît à l'écoulement extérieur du jus de rumen. Aucune conséquence néfaste n'est à craindre non plus de la ponction du muscle diaphragmatique, même si celui-ci est traversé de part en part. Dans ce dernier cas, la pénétration dans la cavité pleurale entraîne un sifflement caractéristique.

On peut être amené à répéter l'opération par la même voie au même moment, dans des directions différentes, pour localiser le foie sans que l'animal ne soit affecté. Il peut être même nécessaire, si l'échec persiste, de ponctionner dans une zone anatomique légèrement décalée de quelques centimètres, compte tenu des variations topographiques inter-individuelles possibles. La diète totale pendant 24-48 heures est indispensable pour éviter une modification de la topographie anatomique due à l'augmentation du volume du rumen (5). Une diète hydrique plus importante peut être nécessaire si l'animal, par suite d'une longue période de privation, a consommé une quantité massive d'eau dans une période récente.

#### Conclusion

La méthode de biopsie du foie est une méthode simple, sûre, relativement facile et efficace pour un opérateur entraîné. Elle peut être recommandée chez le jeune chamelon pour des investigations indispensables dans l'étude du métabolisme ou de la physiologie hépatique, sans aucune conséquence fâcheuse pour l'animal.

**Remerciements**

Nous remercions tous ceux qui ont permis la réalisation et la mise au point de ce travail, en particulier le Dr SAINT-MARTIN (Unité de coordination pour l'élevage camelin), le Dr KAMIL (Direction de l'Élevage et des Pêches de Djibouti) et le Dr MAZUR (INRA), qui nous a fourni le nécessaire à biopsie.

**CHERRIER (R.), SUMBURO (M.), FAYE (B.).** Note on a method of liver biopsy in young camels. *Revue Elev. Méd. vét. Pays trop.*, 1991, **44** (2) : 131-133

A method of liver biopsy in camels, less than two years old, is described as well as post-operation cares and risks. Using this method, it is possible to sample 100 to 500 mg of fresh tissue in 75 % of cases. This percentage may be improved with well trained surgeons. *Key words* : Young camel - *Camelus dromedarius* - Liver - Biopsy - Anatomy.

**Bibliographie**

1. BUCCI (J.T.), BOTROS (B.A.M.), GAINES (J.F.), ATRASH (S.). Technique for liver biopsy in the dromedary camel. *Vet. Rec.*, 1982, **110** : 200-201.
2. FAYE (B.), CHERRIER (R.), SAINT-MARTIN (G.), ALI RUFFA (M.). Effet de la complémentation minérale et protéo-énergétique chez le chamelon carencé. Maisons-Alfort, IEMVT-UCEC-INRA, 1990. 40 p.
3. FAYE (B.), KAMIL (M.), LABONNE (M.). Teneur en oligo-éléments dans les fourrages et le plasma des ruminants domestiques en République de Djibouti. *Revue Elev. Méd. vét. Pays trop.*, 1990, **43** (3) : 365-373
4. MAZUR (A.), MARCOS (E.), GUEUX (E.), RAYSSIGUIER (Y.). Biopsie hépatique chez la vache laitière : application au diagnostic de la stéatose hépatique. *Point vét.*, 1990, **22** (128) : 111-113.
5. OUSHINE (A.). Étude de la topographie des viscères abdominaux chez le dromadaire (*Camelus dromedarius*) en décubitus sternal. *Revue Elev. Méd. vét. Pays trop.*, 1989, **42** (1) : 73-78.
6. PAVAU (C.). Contribution à l'étude de la topographie viscérale des camélidés. *Revue Méd. vét.*, 1965, **116** (6) : 409-418.
7. PERK (K.), LOBL (K.). A study of the serum proteins and lipoproteins of the camel and their relations to its resistance to heat and thirst. *Refuah Vet.*, 1961, **18** (3) : 163-168.
8. SMUTS (M.M.S.), BEZUIDENHOUT (A.J.). Anatomy of the dromedary. Oxford, Oxford University Press, 1987. 230 p.
9. YAGIL (R.). The desert camel. Comparative physiological adaptation. In : Comparative animal nutrition. Vol. 5. Basel, Karger, 1985. 164 p.