

Une méthode de splénectomie des bovins adultes par résection de la 12^e côte gauche

par J.-P. RAYNAUD

Chez les bovins, la splénectomie est une opération couramment pratiquée dans un but expérimental afin de mettre en évidence les parasitoses sanguines latentes. A Madagascar, pour la prospection systématique des hématozoaires, nous suivons le plan suivant :

1. — Elevage des tiques, nourries sur veaux splénectomisés vivant à l'abri de tiques libres ;

2. — Splénectomie des adultes, ayant vécu en plein air, dans des conditions médiocres et, pour le moins, sans détiqage systématique. Ceci permet d'assister à la « sortie » des hématozoaires qui assuraient la prémunition de l'animal.

La splénectomie du veau, après incision en arrière de la dernière côte, est une opération aisée et parfaitement codifiée. Mais chez les animaux plus âgés, nous avons rencontré des difficultés qui auraient pu nous faire renoncer à cette intervention : l'incision est loin du pédicule

vasculaire de la rate, et plus encore des adhérences antérieures très solides de la rate avec le diaphragme. Par ailleurs, l'anesthésie générale préconisée présente des inconvénients manifestes.

Aussi avons-nous été amené à rechercher une modification de la technique opératoire de la splénectomie chez les bovins adultes, par une intervention plus antérieure. L'étude anatomique et topographique de la région nous a permis de mettre au point une méthode qui nous a donné satisfaction.

I. — RAPPEL ANATOMIQUE

L'opération est conditionnée :

— par les insertions du diaphragme sur la paroi costale ;

— par la projection du pédicule vasculaire de la rate sur cette même paroi (Fig. 1).



Fig. 1. — En arrière et en haut de la 11^e côte, la flèche indique le pédicule vasculaire de la rate.

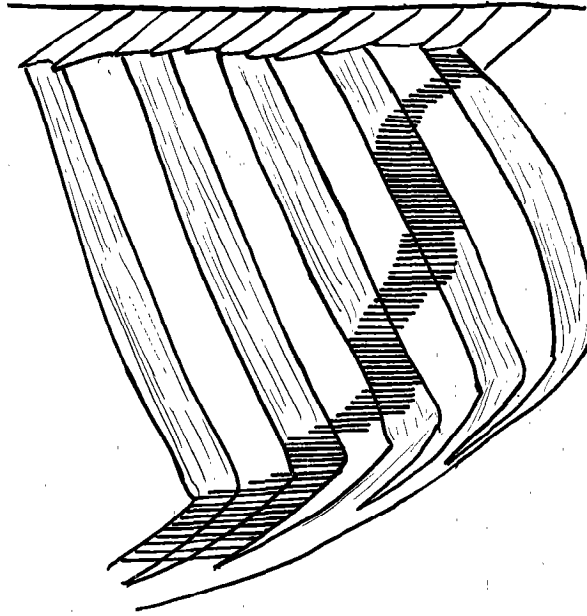


Fig. 2. — Schéma indiquant les insertions du diaphragme.

1) Insertions du diaphragme (Fig. 2)

Les surfaces d'insertion sont plus importantes sur la face interne des côtes que sur les muscles intercostaux. Elles sont supérieures pour la 13^e côte, centrales pour la 12^e, inférieures pour la 11^e.

L'angle d'insertion que fait le muscle diaphragmatique avec la paroi costale est d'autant plus aigu que la région est plus postérieure. Aussi la suture du diaphragme sur la paroi, après résection d'une côte, est-elle plus aisée au niveau des 13^e et 12^e côtes qu'au niveau de la 11^e.

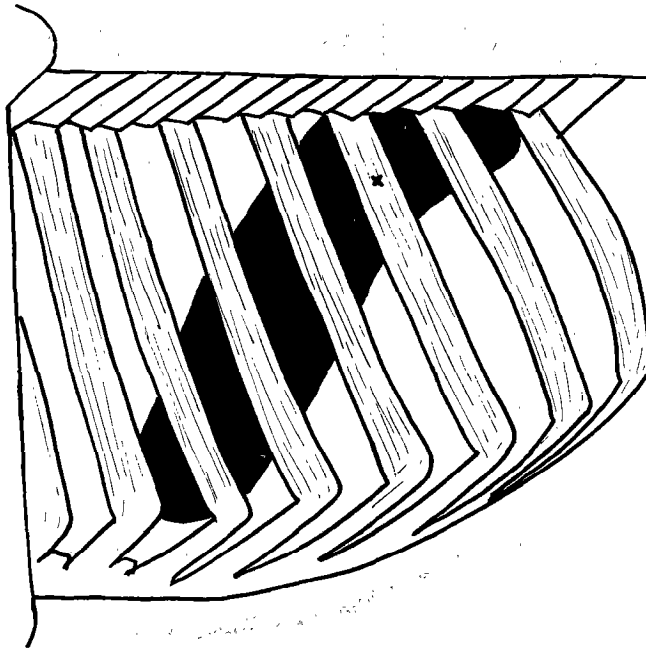


Fig. 3. — Schéma indiquant la projection de la rate et de son pédicule vasculaire (X) sur la paroi costale.

2) Adhérences de la rate

Les attaches séreuses de la rate sont solides sur la moitié supérieure du bord antérieur et à l'extrémité supérieure de l'organe, et de faible résistance sur la face interne.

3) Projection du pédicule vasculaire (Fig. 3)

Elle se fait sur la 11^e côte gauche, à la limite des tiers supérieur et moyen de la côte.

La résection de la dernière côte, après anesthésie locale, intercostale et traçante sur la ligne d'incision, ne donne que des résultats médiocres, parce qu'encore trop postérieure.

Le lieu de projection du pédicule splénique sur la partie supérieure de la 11^e côte incite à faire une résection haute de celle-ci. Mais l'incision de la paroi sous-costale est alors trop antérieure, en avant de l'insertion du diaphragme, ce qui cause l'ouverture de la cavité thoracique. La résection de la 11^e côte en partie basse ne permet qu'un accès éloigné du pédicule et des fortes adhérences supérieures de la rate.

Aussi avons-nous été amené à la résection du haut de la 12^e côte qui permet une incision seulement abdominale, avec accès proche du pédi-

cule splénique. Enfin, la suture du diaphragme à la paroi, après ablation de la côte est plus aisée, ainsi que nous l'avons vu, au niveau de la 12^e côte que de la 11^e.

II. — PRÉPARATION DE L'ANIMAL

L'animal étant à jeun de la veille, on rase la moitié supérieure de la 12^e côte gauche (jusqu'à la masse musculaire du long costal), en débordant sur les espaces intercostaux antérieurs et postérieurs.

III. — CONTENTION DE L'ANIMAL

Le bovin est couché sur le côté droit, la tête immobilisée, les membres antérieurs, liés ensemble, en extension vers l'avant, les membres postérieurs, de même vers l'arrière ; la queue est attachée.

IV. — ANESTHÉSIE

Locale uniquement, avec une solution de scurocaïne à 2 p. 100 adrénalinée. On injecte 2 ml en avant de la tête de la 12^e côte, 2 ml en arrière,

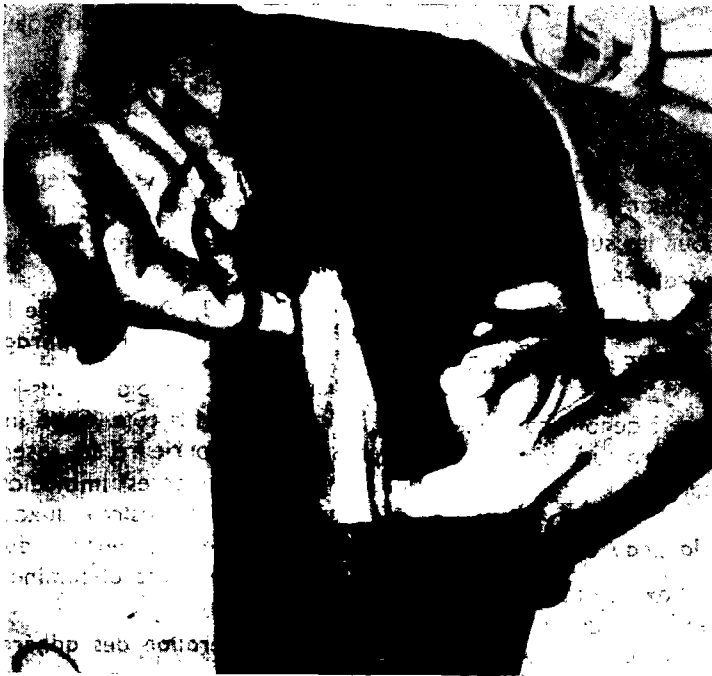

Fig. 4. — Isolement de la 12^e côte.

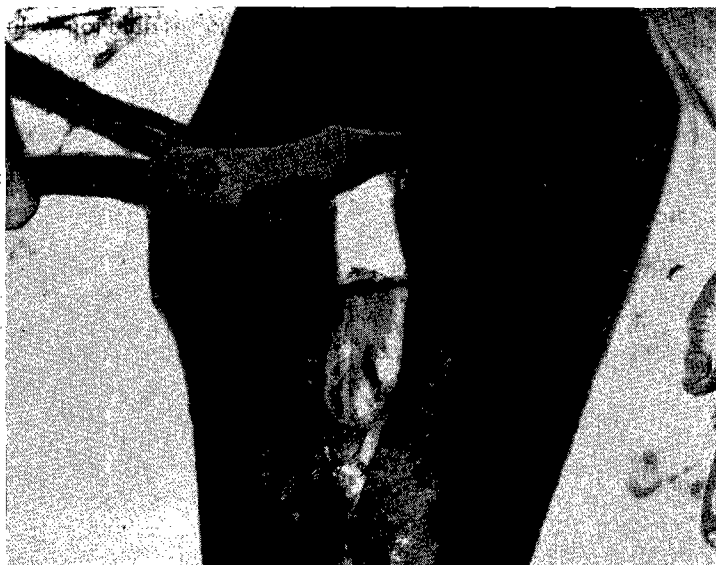

Fig. 5. — Section de la 12^e côte.

et l'on pratique une infiltration traçante sur l'axe de la côte.

V. — MATÉRIEL

- 2 costotomes, 1 fort et 1 léger ;
- 2 rugines, 1 à bords carrés et 1 à bords ronds ;
- 1 pince Clamps, longue et courbée ;
- soie tressée n° 4, pour la ligature du pédicule et la suture de la peau ;
- catgut n° 4 pour les sutures musculaires ;
- 2 champs opératoires.

VI. — TECHNIQUE OPÉRATOIRE

L'opérateur se place à genoux contre le ventre de l'animal ; l'aide-gérateur lui fait face, à genoux contre le garrot.

1) Incision de la peau et du peaucier

L'incision, suivant l'axe de la côte, est longue de 20 cm partant, en haut, de la masse musculaire du long costal. Elle est franche, jusqu'à l'os. Aucune hémostose n'est nécessaire. Les champs sont mis en place.

2) Isolement et section de la côte (Fig. 4 et 5)

La partie de la côte découverte par l'incision est ruginée, la face externe avec la rugine carrée, les bords avec la rugine ronde. A la face interne de la côte, la couche externe du périoste est séparée facilement de la côte par simple dilacération avec les doigts.

Trois sections sont nécessaires à l'ablation. On coupe d'abord en deux la côte, au milieu de la partie dénudée, puis, en soulevant chaque about, on coupe le supérieur le plus haut possible et l'inférieur le plus bas possible. On parfait les surfaces des sections avec le petit costotome.

3) Ouverture de la paroi et suture du diaphragme (Fig. 6)

L'incision des plans sous-jacents suit toujours l'axe de la 12^e côte. Cette incision coupe, dans sa partie supérieure, les insertions du diaphragme. Ce dernier est immédiatement suturé à la masse des intercostaux auxquels il est pratiquement accolé. L'ouverture du péritoine permet l'accès à la cavité abdominale.

4) Dilacération des adhérences de la rate

On dilacère d'abord les attaches supérieures qui sont si solides qu'il est parfois nécessaire

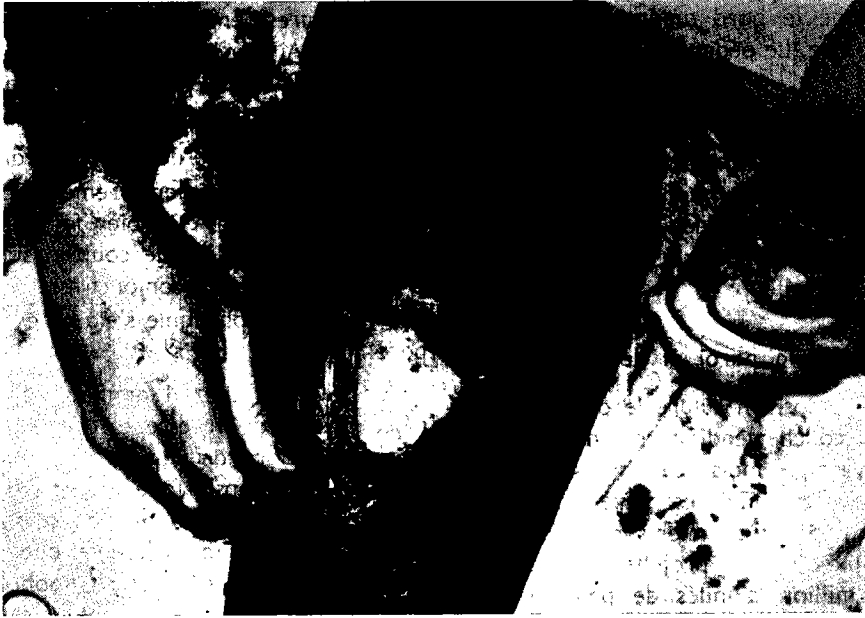

Fig. 6. — Suture du diaphragme à la paroi.

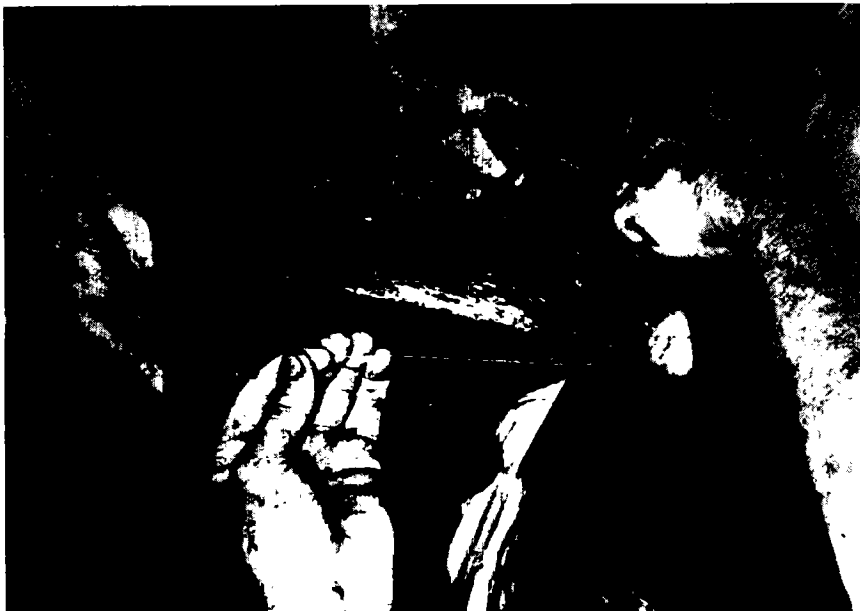

Fig. 7. — Ligature du pédicule de la rate.

d'utiliser des ciseaux droits à pointe mousse. Puis on dégage le bord antérieur et la face interne de la rate. Le pédicule est alors isolé.

5) Ligature du pédicule vasculaire (Fig. 7)

La rate, saisie par son extrémité inférieure, est extraite. Elle est tirée vers le haut pour permettre la ligature du pédicule, à la soie. Ce temps se réalise sous contrôle visuel et ne présente donc aucune difficulté.

6) Suture de la paroi et de la peau

En un seul temps, on suture le péritoine, les muscles et la couche tendineuse du périoste, par un surjet simple mais à mailles serrées au catgut. L'assise périostique est forte. La suture, facile, doit englober le premier surjet diaphragme-intercostaux. Puis on projette une solution contenant 1 million d'unités de pénicilline et 1 gramme de streptomycine sur la suture.

L'incision cutanée est fermée par suture à points séparés de soie tressée. Il est inutile de drainer.

VII. — SUITES OPÉRATOIRES

1) Suites immédiates

L'animal se relève et il n'y a pas de suites immédiates à proprement parler puisqu'il n'est pas choqué par une anesthésie générale, et que l'effraction dans le péritoine est minime.

2) Suites lointaines

Dans les jours qui suivent l'opération, on assiste à la sortie des hématozoaires dans le sang, en accès successifs. Habituellement et dans l'ordre chronologique on voit apparaître : *Babesia bigemina*, *Babesia bovis*, *Eperythrozoon wenyoni*, *Gonderia mutans*, *Anaplasma marginale*. Nous avons traité les accès de babésiose des 5 premiers

adultes et nous avons mesuré l'anémie provoquée par les autres hématozoaires, sans traiter l'anaplasmose. Ainsi nos animaux sont morts d'anaplasmose, 25 à 35 jours après l'opération.

Nous avons pu vérifier à l'autopsie :

- que la ligature du pédicule était correcte ;
- que la plaie, extérieurement cicatrisée par première intention, était bien fermée. Les deux abouts osseux de la côte coupée, sont entourés d'une épaisse coque conjonctive ;
- que le diaphragme s'était bien soudé à la paroi.

Par ailleurs, chez 4 animaux opérés après résection de la 11^e côte et chez lesquels nous avons vu, lors de l'intervention, le poumon s'affaisser, l'autopsie faite un mois après l'opération montre que le poumon a repris son volume normal. Ce poumon présente quelques adhérences au niveau de la suture diaphragmatique, et des brides scléreuses se sont constituées entre les feuillets de la plèvre. Mais on ne remarque aucune complication septique même localisée.

VIII. — CONCLUSIONS

En vue de reconnaître et d'étudier les hématozoaires des animaux à Madagascar, nous avons mis au point une nouvelle technique de splénectomie des bovins adultes, par résection haute de la 12^e côte, qui présente plusieurs avantages :

- l'opération est facile alors qu'elle était délicate avec la méthode classique ;
- l'anesthésie est seulement locale ;
- l'accès du pédicule vasculaire est aisé et la ligature se fait sous contrôle visuel ;
- la dilacération des séreuses, souvent épaisses, s'effectue dans de bonnes conditions.

Institut d'élevage et de médecine vétérinaire
des pays tropicaux :

Laboratoire central de l'élevage, Tananarive.

SUMMARY

Splenectomy of adult bovines by resection of the 12th rib.

For the purposes of study of the haemo-parasites of animals in Madagascar, the author describes a new method of splenectomy by high resection of the 12 th rib-which has several advantages, viz. the operation is simple in comparison with the classical method, only local anaesthesia is necessary, access to vascular pedicle is easy and ligaturing is under visual control, and detachment of the membranes, often quite thick, can be undertaken under good conditions.

RESUMEN

Un método de esplenectomía de bovinos adultos por resección de la 12 costilla

Con el fin de identificar y estudiar los Hematozoarios de los animales en Madagascar, el autor ha puesto a punto una nueva técnica de esplenectomía de bóvidos adultos, por resección alta de la 12 costilla, que presenta muchas ventajas :

- la operación es fácil mientras que resultaba delicada con la técnica clásica ;
- la anestesia es solamente local ;
- el acceso al pedículo vascular es facil y su ligadura se realiza a la vista ;
- la dilaceración de las serosas, a menudo gruesas, se efectúa en buenas condiciones.