

Amibiase pulmonaire chez un Zébu

par G. THIERY et P. MOREL

La localisation pulmonaire des amibes chez les animaux domestiques n'a été signalée, à notre connaissance, qu'une seule fois : l'observation concernant une trouvaille d'autopsie qui a permis la mise en évidence d'une amibe à l'intérieur de nodules de pneumonie strongyloire du mouton ; c'est ce qui nous a incités à rapporter la présente observation.

Il s'agit d'un jeune zébu importé dans la ferme annexe du Laboratoire comme animal d'expérience. Il a servi au cours de l'année précédente, successivement, à des épreuves de contrôle du virus bovine pestique et du virus péripneumonique. Au cours de l'hivernage dernier, il a été affecté de streptothricose cutanée dont il a guéri spontanément. Cette année, il a présenté à nouveau de la streptothricose cutanée grave, de forme ichtyosique. Il devient asthénique et maigrît, comme cela s'observe fréquemment au cours de cette maladie. Cependant, peu à peu, une toux apparaît. Elle devient grasse tandis que l'asthénie s'accuse et que de l'inappétence se révèle. Finalement, l'animal amaigri ne peut plus se lever et, devant l'échéance fatale, on procède à son sacrifice en vue d'une autopsie précoce.

Il est à noter, d'une part, que la toux n'est apparue qu'une dizaine de jours avant la mort, d'autre part, qu'en dehors de la toux, d'autres animaux affectés de streptothricose ont présenté de l'asthénie, de l'amaigrissement et sont morts de cette maladie.

Lors de l'autopsie, outre les lésions de streptothricose et ses complications (réaction des ganglions cutanés et de la rate, néphrite épithéliale), on décèle une haemochose gastrique et une strongylose intestinale massives, une légère stéatonecrose péritonéale et une broncho-pneumonie nodulaire à foyers disséminés sans réaction ganglionnaire caséuse. Tout au plus s'agit-il d'une très légère succulence des ganglions trachéo-bronchiques.

L'aspect particulier du poumon attire l'attention. La surface est bosselée par une multitude de petits nodules blanchâtres saillant très légèrement sur

l'organe. La palpation permet de noter la répartition dans tout le parenchyme de ces petits foyers indurés. Sur la surface de section, ils se montrent de taille variable depuis celle d'une tête d'épingle jusqu'à celle d'un gros pois, plus rarement d'une noisette. Ils occupent tantôt la partie centrale d'un lobule pulmonaire ou un lobule entier, tantôt plusieurs lobules adjacents. Les plus petits sont blanchâtres ou centrés d'un petit point jaunâtre. Les plus gros présentent un centre grisâtre uniforme ou percé d'une cavernule, entouré d'un liséré jaunâtre. La périphérie est irrégulière, rappelle le tissu conjonctif et se poursuit dans le parenchyme avoisinant affecté de congestion ou d'hépatisation locale. L'examen à la loupe permet d'observer les bronchioles de drainage de quelques cavernules.

On est donc en présence d'un processus entraînant la nécrose liquéfactive de foyers inflammatoires avec évacuation par des bronchioles du tissu nécrosé. Toutefois, il ne s'agit pas de tuberculose, car les lésions ne renferment pas le caséum caractéristique et les ganglions trachéo-bronchiques ne sont pas affectés malgré une atteinte pulmonaire très étendue.

L'examen histopathologique révèle la présence de foyers inflammatoires dans lesquels on peut identifier très aisément la présence d'amibes. La multiplicité des zones lésées permet de concevoir sans peine l'évolution du processus, aussi est-ce cette évolution que nous allons décrire maintenant, mais auparavant il convient de préciser la morphologie des amibes, car le cycle évolutif dépendra de la réaction organique.

L'amibe trouvée dans le poumon se présente sous trois aspects : la forme végétative de petite taille, la forme végétative de grande taille et la forme enkystée. La forme végétative de petite taille est la plus fréquemment observée. Elle correspond à une cellule ovoïde dont le noyau, souvent central, comporte quelques granules de chromatine et un petit caryosome tandis que le cytoplasme granuleux est légèrement vacuolaire et renferme du glycogène. Elles mesurent de 15 à 40 μ environ, aussi

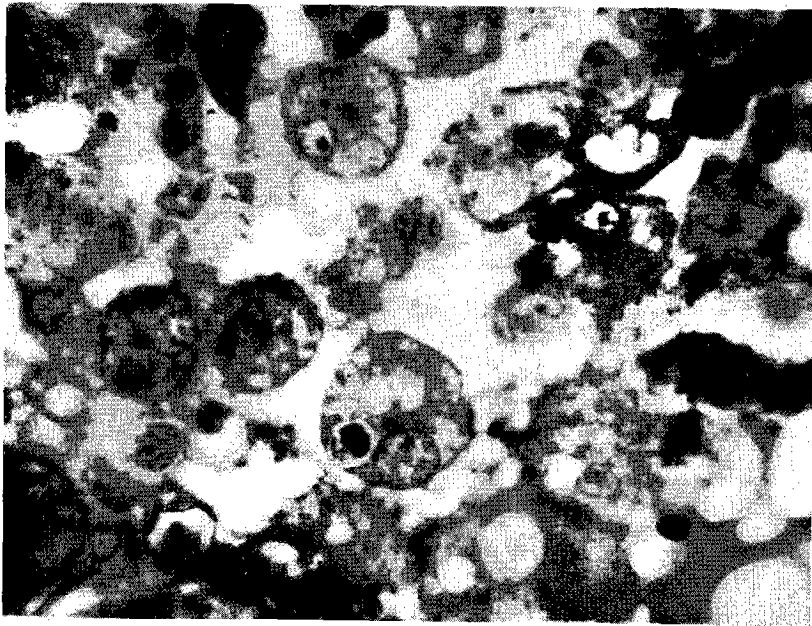


Figure 1.

orphologie générale de la forme végétative des amibes. On remarque les vacuoles digestives renfermant des débris de polynucléaires. (Hotchkiss-Mac-Manus, Vert lumière, $\times 800$.)

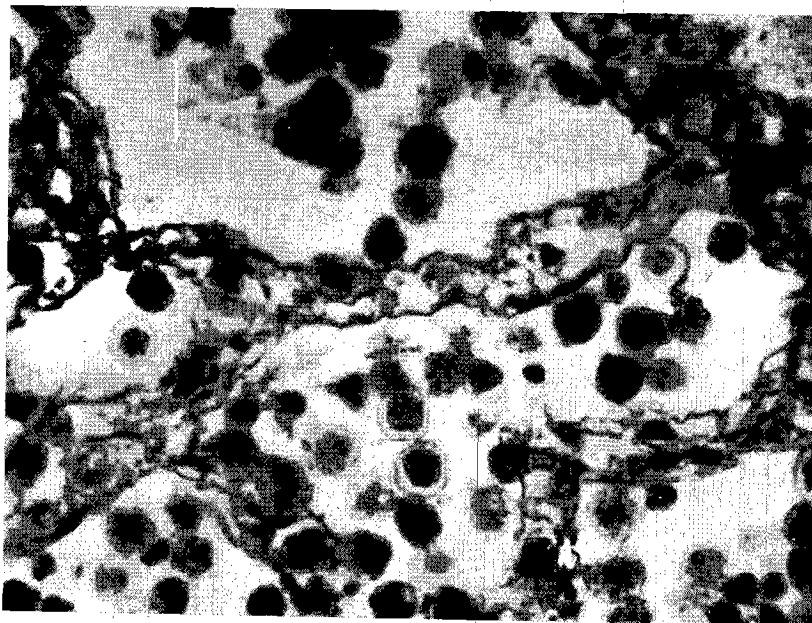


Figure 2.

Amibes en voie d'enkystement et amibes enkystées. L'amibe enkystée apparaît très colorée sur les coupes et renferme une grande quantité de polysaccharides, c'est pourquoi elle semble ici une masse noire. On constate la disparition des cellules alvéolaires et septales qui précède la lyse des parois alvéolaires. (Hotchkiss-Mac-Manus, Vert lumière, $\times 600$.)

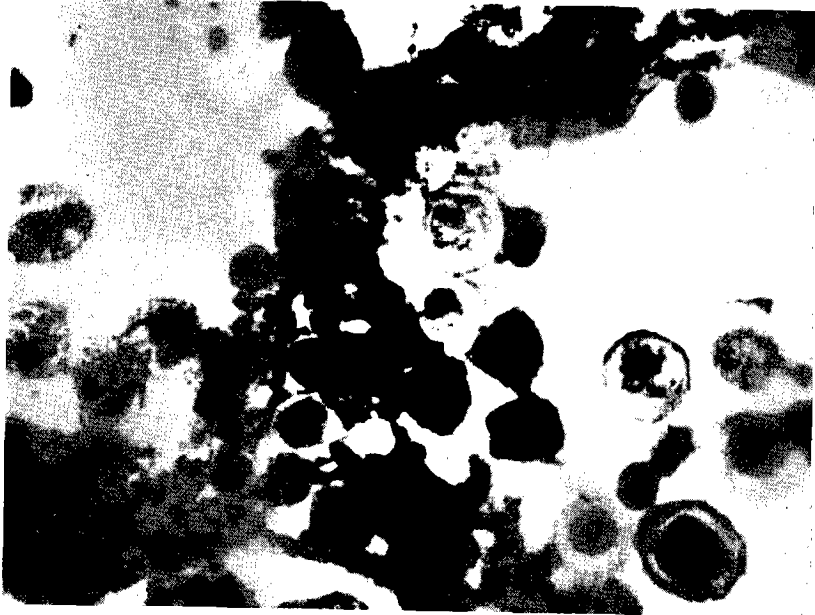

Figure 3.

Divers stades de l'enkystement des amibes. (Même technique, $\times 800$.)

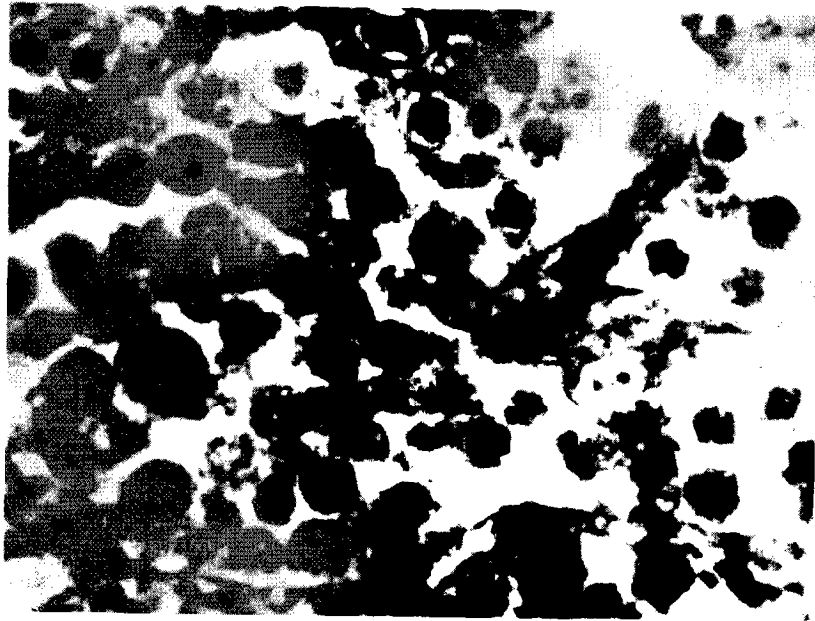


Figure 4.

Formation d'une cavernule. Certaines amibes situées au centre du foyer s'enkystent tandis que d'autres avec leur noyau pycnotique montrent des signes de dégénérescence. (Hématoxyline-éosine, $\times 600$.)

est-il parfois assez difficile de les distinguer des macrophages de l'organisme. Ces cellules phagocytent peu. Elles semblent se nourrir par simple osmose après digestion externe des liquides organiques, de la fibrine et de débris cellulaires. Elles peuvent évoluer dans deux sens, soit vers la forme végétative de grande taille, soit vers la forme enkystée.

La forme végétative de grande taille mesure de 60 à 80 μ lorsque la cellule présente une forme arrondie ou ovoïde. Elle renferme un, deux ou trois, rarement quatre noyaux. Le cytoplasme plus ou moins vacuolaire renferme du glycogène à l'état diffus en petite quantité et recèle des débris de cellules en digestion parfois assez nombreux. La chromatine persiste assez longtemps dans le cytoplasme mais les vacuoles de digestion ne sont que transitoires (fig. 1). Les amibes de cette forme, si elles sont généralement ovoïdes, montrent les aspects les plus divers, dus à leurs mouvements. Elles peuvent être contournées par la diapédèse simultanée au travers des parois alvéolaires voisines, ou la reptation à leur surface. Les amibes les plus grandes possèdent toujours deux noyaux et nous avons eu la bonne fortune de noter la plaque équatoriale d'une figure de mitose (fig. 5). Dix chromosomes peuvent être dénombrés, mais l'épaisseur de la coupe est de 3 μ et il est possible que tous n'y figurent pas. (Nous n'avons malheureusement pas effectué de coupes en série de ce prélèvement). A côté de cette image, nous avons noté plus fréquemment, dans un noyau allongé, deux caryosomes étirés comme dans certaines mésomitoses. La forme végétative de grande taille donne naissance à des cellules filles plus petites mais qui reprennent assez rapidement la taille de la cellule mère ou évoluent vers l'enkystement.

L'amibe de petite taille se transforme, dans certaines conditions, en une forme de résistance enkystée directement, après surcharge du cytoplasme en granulations riches en polysaccharides, par la formation d'une membrane périphérique polysaccharidique, d'abord lisse, qui se plisse peu à peu au fur et à mesure de son épaissement pour aboutir à une amibe enkystée constituée d'une membrane épaisse très plissée et un intérieur très riche en polysaccharides, qui, par leurs affinités tinctoriales intenses, cachent la structure interne (fig. 2 et 3). A côté de cette transformation directe, on trouve des amibes arrondies à cytoplasme très dense renfermant quelques fines granulations, parfois une grosse motte de glycogène. Le noyau est petit, condensé, sans structure interne visible (fig. 4). On note la formation également d'une membrane polysaccharidique, mais avant de s'enkyster complètement, l'amibe épure son cytoplasme car il

s'éclaircit avant que le kyste semblable au précédent se forme.

Il semble que l'on puisse résumer ainsi le cycle de l'amibe : la forme végétative de petite taille grossit et donne par suite d'une endomitose une forme végétative binucléée de grande taille. Le métabolisme de cette cellule est très actif, d'où une phagocytose intense. Par division cytoplasmique on obtient deux amibes de petite taille. Celle-ci, mononucléée, peut seule s'enkyster. Nous allons maintenant retrouver ces trois aspects au sein des lésions et tenter de rechercher les facteurs qui en sont responsables.

Dans quelques bronchioles, on note la présence d'amibes de forme végétative, petites et très rarement enkystées. On retrouve les formes végétatives dans les alvéoles où elles produisent une légère congestion locale, la desquamation des cellules alvéolaires puis un léger œdème. On note alors la présence de quelques amibes de grande taille et l'apparition dans l'alvéole de quelques lymphocytes et polynucléaires qui dégèrent très rapidement, ainsi qu'un certain nombre de cellules alvéolaires macrophagiques. La phagocytose commence à se manifester activement tandis que le nombre des amibes augmente. Elles essaient peu à peu dans les alvéoles avoisinantes. Dès lors, l'œdème augmente, ainsi que l'arrivée de lymphocytes dans les alvéoles. On peut même noter l'apparition de fibrine. Dès que cette substance est apparue, on ne retrouve presque plus de formes végétatives de grande taille et on va assister à la digestion de la fibrine au contact des amibes et, finalement, de tout ce qui remplissait les alvéoles. Tandis que les formes végétatives de grande taille phagocytent, celles de petite taille semblent produire une digestion externe et se nourrissent ensuite par endosmose. Pendant ce temps, l'organisme réagit en créant une barrière à l'extension du foyer par la formation d'une zone de broncho-pneumonie à alvéolite fibrineuse et la production d'une pneumonie interstitielle histio-lympho-plasmocytaire (fig. 6). Ainsi, une barrière est constituée. Sa partie interne va peu à peu se nécroser tandis qu'à l'extérieur se constitue une réaction inflammatoire rappelant le tissu de granulation dès qu'il commence à s'infiltrer de polynucléaires neutrophiles.

Les amibes, au centre de ce foyer, ont digéré tout ce qui se trouvait dans les alvéoles et apparaissent ainsi libres dans leur lumière. Autour du foyer se produit un œdème local ou une pneumonie interstitielle locale limitée à l'extérieur par une zone d'emphysème de vicariance. A partir de ce moment, de très nombreuses amibes s'enkystent tandis que d'autres pénètrent dans le foyer inflammatoire. Peu à peu, le centre du foyer est digéré,

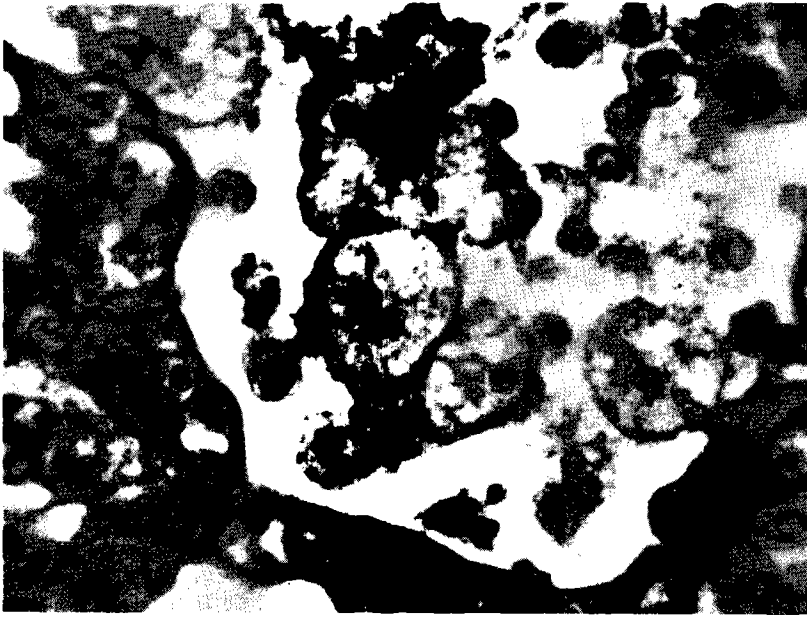


Figure 5.

Images de division de la forme végétative des amibes. Dans l'une d'elles au centre, on remarque la masse des chromosomes formant la plaque équatoriale tandis que celle du haut est binucléée. (Un noyau dans le plan, un noyau légèrement hors du plan et une vacuole digestive.) (Hotchkiss-Mac-Manus, Vert lumière, $\times 1000$.)

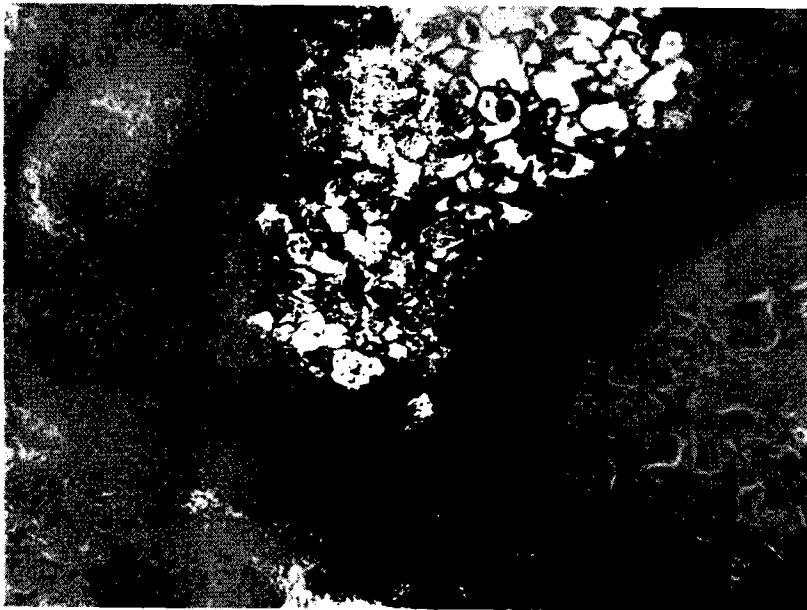


Figure 6.

Vue d'ensemble de la lésion pulmonaire. On note une zone où les alvéoles sont plus ou moins remplies d'amibes tandis qu'à la périphérie l'organisme élabore une réaction inflammatoire dense très riche en cellules. Le lobule pulmonaire avoisinant est le siège d'œdème et d'alvéolite fibrineuse. (Hématoxyline-éosine, $\times 50$.)

aussi bien les parois alvéolaires que les cellules qui continuent à affluer. On est en présence d'un contenu liquéfié où flottent les formes végétatives et enkystées de l'amibe. Le liquide peut être alors évacué par la bronchiole qui a servi de voie d'infection. Il en résulte une cavernule dont la paroi est constituée par un tissu de granulation où s'insinuent peu à peu les amibes (fig. 7). Le processus

favorables. Par la suite, dès l'apparition de la fibrine, les amibes ralentissent leur division. On peut se demander si la fibrine agit en tant que substance chimique ou plus simplement mécaniquement en entraînant une anoxie locale. Dès lors l'amibe, en vie pratiquement anaérobie, d'une part tend à s'enkyster et d'autre part ne phagocyte plus mais sécrète les sucs digestifs à l'extérieur. Est-ce alors une

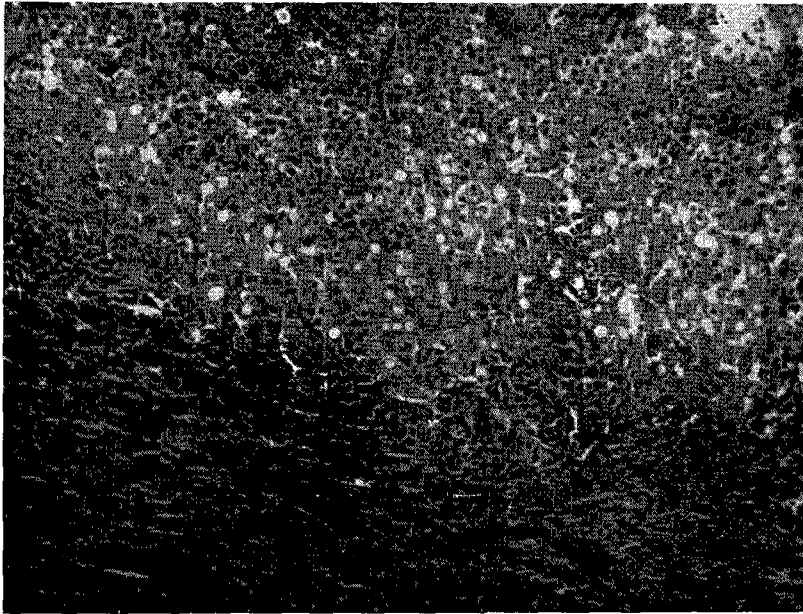


Figure 7.

Paroi d'une cavernule montrant au-dessus d'une réaction inflammatoire assez fortement fibreuse une zone claire où s'observent quelques images de la forme végétative des amibes tandis que la partie superficielle proche de la lumière est constituée principalement d'amibes enkystées. (Hématoxyline-éosine, X 1.40.)

ne tend pas à s'arrêter, par suite de la multiplication de quelques amibes, mais il est ralenti. Notons enfin, dans la zone inflammatoire réactionnelle de foyers anciens, la présence de quelques plasmodes multinucléés géants possédant les caractères des cellules de Langhans.

Tel est le schéma de l'évolution de la lésion, mais les images peuvent se compliquer par la coalescence de plusieurs foyers, l'arrivée d'amibes dans une zone œdémateuse péri-focale et aussi par la formation, assez rare d'ailleurs, de véritables microabcès, sans doute par la culture de germes microbiens locaux.

Cette description suggère plusieurs remarques. On vient de voir en effet que la multiplication de la forme végétative était surtout active au début de l'invasion, comme si les conditions locales lui étaient

favorables. Par la suite, dès l'apparition de la fibrine, les amibes ralentissent leur division. On peut se demander si la fibrine agit en tant que substance chimique ou plus simplement mécaniquement en entraînant une anoxie locale. Dès lors l'amibe, en vie pratiquement anaérobie, d'une part tend à s'enkyster et d'autre part ne phagocyte plus mais sécrète les sucs digestifs à l'extérieur. Est-ce alors une

forme d'épuration cytoplasmique qui précède l'enkystement ou bien est-ce pour assurer les besoins énergétiques de l'amibe qui va synthétiser en abondance des polysaccharides ? Il est difficile de répondre à cette question, mais ce que nous avons décrit précédemment semble en faveur d'une conception éclectique puisque le cytoplasme s'épure tandis que la membrane polysaccharidique se constitue.

Le rôle de l'oxygène semble se manifester encore par le fait qu'une fois la cavernule constituée, les amibes se divisent à nouveau selon un rythme plus accusé qu'au moment de la période de digestion de la zone centrale de la lésion, constituant ainsi de véritables abcès amibiens aseptiques.

Dans les lésions, même les plus anciennes, on ne peut noter la présence de polynucléaires

eosinophiles, ce qui permet de supposer qu'il ne se produit pas de phénomènes allergiques locaux.

L'étude histologique des autres tissus de l'organisme ne nous a révélé nulle part la trace d'amibes, pas même dans l'intestin dont nous avons examiné la valvule iléo-cæcale. Les seules lésions observées sont le fait de la streptothricose. Il est donc difficile de préciser l'origine de l'amibiase, mais on peut se demander s'il ne s'agit pas simplement de la pénétration dans l'arbre respiratoire d'amibes du rumen. Sur les coupes histologiques de rumen pratiquées sur des bovins de la même région, nous avons observé assez régulièrement, à la surface des papilles, la présence d'amibes dont la morphologie rappelle celles que nous venons d'étudier. Mais si cette hypothèse est séduisante par sa simplicité, nous n'osons affirmer que le rumen renferme des amibes qui peuvent devenir pathogènes. Il serait alors intéressant de procéder à l'infection des bovins ou d'autres animaux par voie endobronchique afin de déterminer si un milieu de culture favorable ne pourrait pas les rendre infectantes.

La présente observation permet ainsi d'étudier la multiplication d'amibes dans un lieu qui n'est pas habituel mais qui paraît éminemment favorable à leur culture. Il n'est malheureusement pas possible de les identifier sur les coupes histologiques bien que certains caractères évoquent le genre *Entamoeba*. La possibilité de culture des amibes dans le poumon paraît intéressante à étudier car elle permettra de préciser quelques-uns de leurs caractères métaboliques et peut être de prévoir certaines thérapeutiques. C'est ce que nous nous proposons de rechercher dans l'avenir.

ADDENDUM

Depuis la rédaction de la note précédente, nous avons eu l'occasion de déceler deux nouveaux cas d'amibiase pulmonaire chez des zébus. Il s'agissait d'animaux ayant vécu au contact du précédent dans la même ferme. L'affection ne paraît pas exceptionnelle dans cette région puisque nous l'avons identifiée trois fois en un peu plus d'un an.

L'intérêt de ces deux nouvelles observations réside dans le fait que l'une correspond aux stades de début de la maladie, l'autre aux stades extrêmes précédant la mort de l'animal. Ainsi, le zébu mort en fin de période sèche, de misère physiologique, présentait un poumon parsemé dans tous ses lobes de petits foyers unilobulaires ou à cheval sur deux ou trois lobules, de couleur rouge foncé, légèrement indurés. L'autre sujet, en bon état d'entretien, est mort brutalement sans aucun prodrome aux

heures chaudes de la journée, en période de pluies; il n'avait manifesté qu'une toux discrète peu de temps avant sa mort. L'aspect du poumon est celui d'une bronchopneumonie à foyers disséminés, confluents pour la plupart, au point d'intéresser plus des trois quarts de la surface de section du parenchyme pulmonaire; aussi le poumon flotte-t-il lourdement et certains fragments tombent au fond d'un verre rempli d'eau. C'est ce qui explique la mort à un moment où la ventilation pulmonaire aurait dû être la plus importante. Les foyers de bronchopneumonie présentent l'aspect décrit antérieurement; les cavernules sont nombreuses. Un frottis du parenchyme révèle la présence d'amibes de forme végétative, très peu mobiles. Les ensemencements sur les milieux de culture usuels sont négatifs, ce qui montre que la lésion est le seul fait des amibes. Un séjour du poumon à la température de -20°C a malheureusement tué toutes les amibes (perte de leur mobilité). Il est à noter que, chez ces deux animaux, il n'a pas été possible de déceler des amibes dans les divers parenchyms, notamment le foie, contrairement à ce que l'on constate chez l'homme (Coirault (R.), Coudreau (H.) et Girard (J.), *La Semaine des Hôpitaux de Paris*, 1955, 31, 1603-1617).

Lors d'affection débutante, l'étude histopathologique permet de constater la présence d'amibes de forme végétative, presque exclusivement de petite taille, et de quelques rares kystes dans la zone œdémateuse centrale et la zone congestive hémorragique moyenne des foyers de bronchopneumonie. Le tissu de granulation fortement infiltré de polynucléaires, constituant la réaction de défense de l'organisme, est déjà nettement marqué. Il est intéressant de noter ici la présence essentielle de la forme végétative de petite taille alors que la congestion intense apporte du sang riche, oxygéné. Les stades extrêmes sont constitués, chez le dernier animal, par quelques foyers analogues aux précédents, au sein d'une bronchopneumonie à alvéolite œdémateuse ou plus rarement fibrineuse où se multiplient quelques amibes. On observe principalement la forme amibienne végétative de petite taille; les kystes sont exceptionnels. Le tissu de granulation qui limite les zones de développement des amibes est réduit et relativement pauvre en polynucléaires. L'image histologique traduit ici un processus aigu à développement particulièrement rapide.

Il semble, à la lumière de ces deux nouvelles observations, que l'on puisse parler d'amibiase pulmonaire simple lorsque les foyers où se développent l'agent pathogène sont disséminés et d'amibiase pulmonaire aiguë ou suraiguë lorsqu'ils sont confluents.

L'amibiase apparaît ainsi comme une entité pathologique et non comme une localisation accidentelle. L'absence de flore microbienne associée ne permet pas d'envisager un traitement par les antibiotiques.

Laboratoire Fédéral de l'Élevage
« Georges CURASSON »
Dakar (Afrique Occidentale Française).

BIBLIOGRAPHIE

BLANC (L.). — **Sur une amibe vivant accidentellement dans le poumon du mouton.**
J. Méd. Vét. et Zoot. (1898), septembre, **33**.

SUMMARY

Pulmonary amebiasis of a zebu

The autopsy of a young zebu used for experimental purposes, and sacrificed because of generalised streptothricosis showed amebic pulmonary penetration.

The writers describe the lesions, their histopathological study, and the form of small, large, or encysted parasites met with are brought into evidence.

The histological study of the different tissues of the organism revealed no other localisation of amoeba,

RESUMEN

Amibiasis pulmonar en un cebu

La autopsia realizada en el laboratorio federal de Ganaderia de Dakar, de un joven cebú de experimentación, sacrificado a causa de una estreptotricosis generalizada, muestra una invasión pulmonar amibiana.

Los autores describen las lesiones, su estudio histopatológico y la forma de los parásitos encontrados, de pequeño tamaño, de gran tamaño, enquistados, que han sido puestos en evidencia.

El estudio histológico de los diversos tejidos del organismo no ha revelado ninguna otra localización de las amibas.